فصلنامه دانش و تندرستی، دوره ۷، شماره ۲، تابستان ۱۳۹۱
دانشگاه علوم پزشکی و خدمات بهداشتی درمانی شاهرود

مقاله پژوهشی

نقش انتقال لکوسیت‌ها در القای آسیب کبدی به‌دنبال ایسکمی- پرفیوژن مجدد کلیوی در موش سوری Inbred

حسین خواستار*[۱] (Ph.D.)، مهری کدخدایی[۲] (Ph.D.)، بهجت سیفی[۳] (Ph.D.)، سیدشاهرخ آقایان[۴] (M.D.)

۱- دانشگاه علوم پزشکی شاهرود- دانشکده پزشکی- گروه علوم پایه- استادیار. ۲- دانشگاه علوم پزشکی تهران- دانشکده پزشکی- گروه فیزیولوژی- استاد. ۳- دانشگاه علوم پزشکی تهران- دانشکده پزشکی- گروه فیزیولوژی- استادیار. ۴- دانشگاه علوم پزشکی شاهرود- مرکز تحقیقات علوم رفتاری و اجتماعی در سلامت- روانپزشک.

تاریخ دریافت: ۱۳۹۰/۶/۲، **تاریخ پذیرش:** ۱۳۹۱/۲/۴

چکیده

مقدمه: *ایسکمی- پرفیوژن مجدد (Ischemia- Reperfusion) کلیوی، موجب آسیب رسیدن به ارگان‌های دور مانند کبد، مغز و ریه می‌شود. هدف از این مطالعه، بررسی نقش لکوسیت‌ها در القا آسیب کبدی، به‌دنبال ایسکمی- پرفیوژن مجدد کلیوی می‌باشد.*

مواد و روش‌ها: *۱۸ سر موش سوری به ۲ گروه شامل گروه شاهددهنده لکوسیت (Sham Donor) و گروه ایسکمی- پرفیوژن مجدددهنده لکوسیت (IR Donor) (۶۰ دقیقه بستن شریان‌های کلیوی دو طرف و سپس ۳ ساعت پرفیوژن مجدد) تقسیم شدند. سپس لکوسیت‌ها از نمونه خون به‌دست‌آمده از قلب این دو گروه جداسازی شده و به گروه‌های دست‌نخورده (دو گروه ۹ تایی) زیر منتقل شدند: موش‌های پذیرنده‌ای که لکوسیت‌ها را از گروه مداخله دریافت نمودند (IR Recipient) و موش‌های پذیرنده‌ای که لکوسیت‌ها را از گروه شاهد دریافت کردند (Sham Recipient). پس از ۲۴ ساعت، حیوانات پذیرنده بیهوش شدند و نمونه‌های خون و کبد جمع‌آوری گردید.*

نتایج: *غلظت آلانین آمینو ترانسفراز (ALT) و آسپارتات آمینو ترانسفراز (AST) خون و همچنین مالون دی آلدهید (MDA) کبدی گروه IR Recipient، افزایش معناداری نسبت‌به گروه Sham Recipient نشان دادند. در بافت‌شناسی نیز تغییر در فرم طبیعی سلول‌ها، واکوئولیزاسیون سیتوپلاسمی و انفیلتراسیون موضعی لکوسیت‌ها مشاهده گردید.*

نتیجه‌گیری: *نتایج نشان می‌دهند که لکوسیت‌ها می‌توانند یکی از عوامل آسیب کبدی به‌دنبال ایسکمی- پرفیوژن مجدد کلیوی باشند و این آسیب تا حدی ناشی از القای استرس اکسیداتیو می‌باشد.*

واژه‌های کلیدی: ایسکمی پرفیوژن مجدد کلیوی، آسیب کبدی، لکوسیت‌ها، استرس اکسیداتیو.

Original Article **Knowledge & Health 2012;7(2):7-11**

Effect of Leukocytes Transfer on the Induction of Liver Damage after Renal Ischemia-Reperfusion in Inbred Mice

Hossein Khastar[1*], Mehri Kadkhodaee[2], Behjat Seifi[3], Seyed Shahrokh Aghayan[4]

1- Assistant Professor, School of Medicine, Shahroud University of Medical Sciences, Shahroud, Iran. 2- Professor, Dept. of Physiology, School of Medicine, Tehran University of Medical Sciences, Tehran, Iran. 3- Assistant Professor, Dept. of Physiology, School of Medicine, Tehran University of Medical Sciences, Tehran, Iran. 4- Psychiatrics, Center for Health Related Social & Behavioral Sciences Research, Shahroud University of Medical Sciences, Shahroud, Iran.

Abstract:

Introduction: *Renal ischemia-reperfusion (IR) induces organ damage in remote organs such as liver, brain and lung. The aim of this study was to assess the role of leukocytes in the induction of liver damage after renal IR injury.*

Methods: *Inbred mice were subjected to either sham operation or bilateral renal IR injury (60 min ischemia followed by 3h reperfusion). Mice were then anesthetized for collection of leukocytes by heart puncture. Isolated leukocytes were transferred to two other groups: intact recipient mice that received leukocytes from IR mice and intact recipient mice that received leukocytes from sham-operated control mice. After 24h, recipient mice were anesthetized and blood and hepatic samples were collected.*

Results: *Alanine aminotransferase (ALT), aspartate aminotransferase (AST) and hepatic malondialdehyde (MDA) increased significantly in intact recipient mice that received leukocytes from IR mice in comparison to intact recipient mice receiving leukocytes from sham-operated control mice. In addition, loss of normal liver architecture, cytoplasmic vacuolization and focal infiltration of leukocytes were observed.*

Conclusion: *These results suggest that leukocytes are one of the possible factors that contribute to liver damage after renal IR injury and this damage is partly due to the induction of oxidative stress.*

Keywords: Renal ischemia-reperfusion, Liver damage, Leukocytes, Oxidative stress.

Conflict of Interest: No
Received: 24 August 2011 Accepted: 23 April 2012

***Corresponding author:** H. Khastar, **Email:** khastar@shmu.ac.ir*

*__نویسنده مسئول:__ دانشگاه علوم پزشکی شاهرود، دانشکده پزشکی، گروه علوم پایه، **تلفن:** ۰۹۱۱۱۲۶۰۷۳۶، **Email**: khastar@shmu.ac.ir

مقدمه

ایسکمی پرفیوژن مجدد (Ischemin- Reperfusion) کلیوی، یکی از مهم‌ترین علل آسیب حاد کلیوی (AKI) می‌باشد. ایسکمی پرفیوژن مجدد که می‌تواند در مواردی چون شوک، عفونت، پیوند کلیه و جراحی‌های عروقی ایجاد گردد (۱، ۲ و ۳). در ایجاد این ایسکمی عوامل مختلفی مانند انفیلتراسیون کلیوی و التهاب در آسیب کلیوی به‌دنبال AKI نقش دارند (۴ و ۵). مطالعات زیادی فعال‌شدن و مهاجرت لکوسیت‌ها را به‌داخل بافت کلیه گزارش کرده‌اند. لکوسیت‌های فعال شده متابولیت‌های فعال اکسیژن (Reactive Oxygen Metabolites, ROMs) را تولید می‌کنند و همچنین تولید سایتوکاین‌های پیش‌التهابی مانند TNF-α را افزایش می‌دهند (۲، ۵ و ۶).

پژوهش‌ها نشان داده‌اند که آسیب کلیوی به‌دنبال ایسکمی پرفیوژن مجدد کلیوی موجب آسیب در ارگان‌های دور نیز می‌گردد. مرگ‌ومیر زیاد به‌دنبال آسیب حاد کلیوی، تا حدی ناشی از آسیب در ارگان‌های دور می‌باشد. به‌دنبال AKI تغییرات عملکردی و ساختاری در ریه‌ها، التهاب و تغییرات عملکردی مغز و آسیب و التهاب کبد ایجاد می‌گردد (۱، ۲ و ۷). عوامل سلولی و خونی در آسیب اندام‌های دور نقش دارند، ولی تاکنون مکانیسم‌های پاتوفیزیولوژیک آن کاملاً شناخته نشده‌اند (۸، ۹ و ۱۰).

آسیب حاد کلیوی نه فقط در کلیه، بلکه در کبد نیز موجب انفیلتراسیون لکوسیت‌ها می‌گردد. همچنین گزارش شده که TNF-α و مالون‌دی‌آلدهید (MDA) بافت کبد، افزایش و گلوتاتیون توتال (GSH)، سوپراکسید دیسموتاز (SOD) و کاتالاز (CAT) بافت کبد، کاهش می‌یابند (۱۱، ۱۲ و ۱۳). گلاب و همکاران نشان دادند که به‌دنبال ایسکمی پرفیوژن مجدد کلیوی، کبد دچار آسیب عملکردی می‌گردد و میزان AST و ALT افزایش می‌یابد. همچنین میزان اسپرمین- اسپرمیدین استیل ترانسفراز، آنزیمی که در فاز اولیه آسیب کبدی افزایش می‌یابند، به‌دنبال ایسکمی پرفیوژن مجدد کلیوی افزایش پیدا می‌کند. تاکنون مکانیسم آسیب کبد به‌دنبال ایسکمی پرفیوژن مجدد کلیوی به‌طورکامل شناخته نشده است (۲ و ۱۴).

بنابراین باتوجه به تشابهاتی که بین ضایعات در اندام‌های دوردست با ضایعات اندام دچار ایسکمی وجود دارد، بر آن شدیم که اثر لکوسیت‌ها را در آسیب کبدی ناشی از ایسکمی پرفیوژن مجدد کلیوی بررسی نماییم. در این مطالعه نمونه خون محیطی از موش‌های دچار ایسکمی پرفیوژن مجدد کلیوی برداشته شد و سپس لکوسیت‌های آن ایزوله و به موش‌های سالم تزریق گردید و اثر این لکوسیت‌ها بر کبد موش‌های سالم بررسی شد. به‌این‌ترتیب این مطالعه به بررسی مکانیسم تأثیر ایسکمی پرفیوژن مجدد کلیوی بر اندام دوردست پرداخته و نتایج حاصل از این پژوهش به‌طور اختصاصی نقش لکوسیت‌ها را در آسیب کبد به‌دنبال ایسکمی پرفیوژن مجدد (IR) کلیوی ارزیابی می‌کند.

مواد و روش‌ها

در این مطالعه از ۳۶ سر موش سوری Inbred نژاد BALB/c نر در محدودهٔ وزنی ۲۵-۳۵ گرم استفاده شد که از انستیتوپاستور کرج تهیه شده بودند. حیوانات در شرایط استاندارد ازنظر نور (۱۲ ساعت روشنایی و ۱۲ ساعت تاریکی) و حرارت (۲۲+۲°C) نگهداری می‌شدند و دسترسی آزاد به آب و غذا داشتند. مسائل اخلاقی در مورد کار با حیوانات آزمایشگاهی نظیر بیهوشی در هنگام جراحی، براساس استانداردهای کمیته اخلاق دانشگاه علوم پزشکی تهران رعایت گردید تا حتی‌الامکان موجب درد و رنج حیوان نگردد.

حیوانات به‌طورتصادفی به ۴ گروه ۹ تایی تقسیم شدند:

۱) گروه موش‌های ایسکمی- پرفیوژن مجدددهنده لکوسیت (IR donor).

۲) گروه موش‌های شاهددهنده لکوسیت (Sham donor).

۳) گروه موش‌های دریافت‌کننده لکوسیت از نمونه‌خون گروه IR (IR recipient).

۴) گروه موش‌های دریافت‌کننده لکوسیت از نمونه‌خون گروه Sham (Sham Recipient).

دو گروه اول با تزریق داخل صفاقی پنتوباربیتال سدیم (۶۰mg/kg) بیهوش شدند. در تمام مدت بیهوشی، درجه حرارت بدن حیوان کنترل گردید و فشار شریانی سیستولیک با Cuff Tail اندازه‌گیری شد. حیواناتی که فشار سیستولیک شریانی آن‌ها خارج از محدوده طبیعی بود، از مطالعه حذف گردیدند. سپس تحت شرایط استریل، برشی بر روی شکم در خط وسط ایجاد شد. در گروه ایسکمی- پرفیوژن مجدد (گروه دوم)، با استفاده از کلمپ بولداگ، شریان کلیوی به‌مدت ۶۰ دقیقه بسته شد و پس از آن ۳ ساعت پرفیوژن مجدد برقرار گردید. تغییر رنگ کلیه‌ها نشانگر تأیید انسداد و رفع انسداد شریان کلیوی می‌باشد. در گروه شاهد نیز تمام اعمال جراحی فوق انجام شد، اما شریان‌های کلیوی کلمپ نشدند. در انتهای کار، نمونه‌خون محیطی از قلب حیوانات گرفته شد و بافت کبد نیز جمع‌آوری گردید. لکوسیت‌ها با تکنیک کلرور آمونیوم جداسازی شدند. تعداد ۱۰۶ × ۵ لکوسیت به‌ترتیب از گروه IR Donor به گروه IR Recipient و از گروهSham Donor به گروه Sham Recipient با تزریق از راه ورید دمی انتقال داده شد. پس از ۲۴ ساعت، نمونه‌خون و بافت کبد از حیوانات گروه‌های پذیرنده جمع‌آوری گردید.

کراتینین، BUN، ALT و AST به‌روش اسپکتروفتومتری توسط کیت‌های تجارتی اندازه‌گیری شدند. غلظت MDA بافت کبد با استفاده از روش Esterbauer و Cheeseman که براساس واکنش آن با تیوباربیتوریک اسید اندازه‌گیری گردید (۱۵). از کبد مقاطع بافتی ۴

میکرومتری تهیه و با ائوزین و هماتوکسیلین رنگ‌آمیزی شد. بررسی مقاطع بافتی با میکروسکوپ نوری انجام گردید. همه مقاطع کبد حداقل در ۱۰ حوزه تصادفی که باهم تداخل نداشتند با بزرگ‌نمایی ۴۰۰ بررسی شدند. در این تحقیق داده‌ها به‌صورت میانگین± خطای معیار و مقایسه دو میانگین با استفاده از آزمون انجام شده است. اختلاف معنادار در سطح P<۰/۰۵ در نظر گرفته شد.

نتایج

مقایسه کراتینین و BUN، AST و ALT در دو گروه موش‌های دهنده لکوسیت در جدول ۱ ارائه شده است. نتایج نشان می‌دهد که میانگین غلظت BUN، کراتینین، AST و ALT در گروه دریافت‌کننده مداخله (IR Donor) به‌طور معناداری بیشتر از گروه شاهددهنده لکوسیت (Sham Donor) می‌باشد.

همچنین به‌دنبال انتقال لکوسیت‌های موش‌های دهنده به دو گروه موش‌های گیرنده لکوسیت‌ها، مقایسه میانگین غلظت ALT، AST نشان می‌دهد که غلظت ALT در گروه شاهد دریافت‌کننده لکوسیت (Sham Recipient) برابر با ۴/۰۸ ± ۳۶/۱۶ و در گروه دریافت‌کننده لکوسیت‌ها از گروه خون IR (IR Recipient) برابر با ۹/۰۱ ± ۶۲/۸ می‌باشد که اختلاف آماری معناداری بین دو گروه وجود دارد (P<۰/۰۵). میانگین غلظت AST در گروه شاهد دریافت‌کننده لکوسیت‌ها برابر با ۱۶/۱۰ ± ۱۱۶/۵۷ و در گروه دریافت‌کننده لکوسیت‌ها از گروه خون IR

جدول ۱- مقایسه کراتینین، BUN، AST و ALT در گروه موش‌های دهنده لکوسیت

	گروه مداخله (IR donor)	گروه شاهد (sham donor)	P.V
کراتینین	۰/۵۳	۰/۲۹	۰/۰۱
BUN	۵۱/۲	۳۱/۲	۰/۰۱
AST	۶۱۲/۸۳	۱۱۵/۰	۰/۰۰۱
ALT	۲۳۷/۷۵	۵۶/۴۲	۰/۰۰۵۸

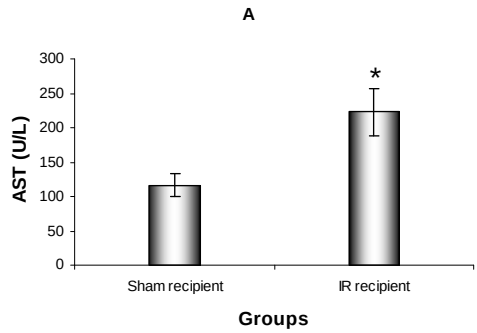

نمودار ۱- مقایسه غلظت پلاسمایی AST در گروه دریافت‌کننده لکوسیت

برابر با ۳۴/۱۹± ۲۲۳/۳۳ می‌باشد که اختلاف معناداری بین دو گروه وجود دارد (نمودار ۱ و ۲).

جدول ۲- تغییرات MDA بافت کبد در گروه‌های مختلف دریافت‌کننده و دهنده لکوسیت

گروه	MDA	P.V
شاهددهنده (Sham donor)	۰/۶۳±۰/۰۵	۰/۰۱<
مداخله‌دهنده لکوسیت (IR donor)	۱/۰۵±۰/۱۰	
شاهد دریافت‌کننده لکوسیت (Sham recipient)	۰/۶۸±۰/۰۴	۰/۰۳<
مداخله دریافت‌کننده لکوسیت (IR recipient)	۰/۸۸±۰/۰۶	

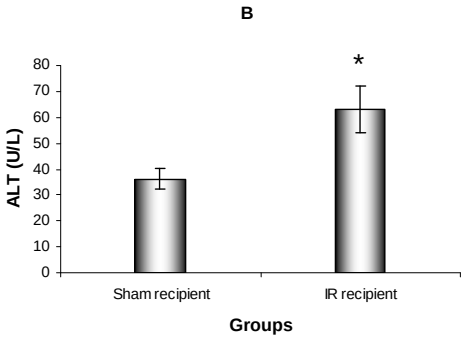

نمودار ۲- مقایسه غلظت پلاسمایی ALT در گروه‌های پذیرنده لکوسیت

مقایسه میزان مالون‌دی‌آلوهید (MDA) بافت کبد در دو گروه دهنده لکوسیت، نشان‌دهنده افزایش معنادار آن در گروه مداخله می‌باشد و همچنین مقایسه میزان MDA بافت کبد در دو گروه دریافت‌کننده لکوسیت نشان می‌دهد که در گروه دریافت‌کننده لکوسیت از گروه خون IR به‌طور معناداری بیشتر از گروه شاهد دریافت‌کننده لکوسیت می‌باشد (جدول ۲).

همچنین مشاهده شد که نارسایی حاد کلیوی ایسکمیک موجب تغییرات عمده در کبد همان حیوان می‌شود، به‌این‌ترتیب که احتقان عروقی و سینوزوئیدی، ازهم‌پاشیدگی سلولی، ادم میان‌بافتی و تغییرات دژنراتیو سیتوپلاسم و هسته و انفیلتراسیون لکوسیتی در بافت کبد گروه مداخله‌دهنده لکوسیت (IR donor) دیده می‌شود. در گروه مداخله گیرنده لکوسیت (IR recipient) هم کاهش ساختار طبیعی کبد، واکوئولیزاسیون سلولی، انفیلتراسیون لکوسیتی موضعی و سلول‌های در حال تقسیم به‌طور فراوان دیده شد (شکل ۱).

بحث

کلیه و کبد از مهم‌ترین اندام‌های تنظیم‌کننده هومئوستاز بدن می‌باشند و در دفع محصولات زائد ناشی از متابولیسم و سموم نقش دارند. ایسکمی- پرفیوژن مجدد کلیوی یکی از دلایل شایع ایجاد آسیب حاد کلیوی (AKI) می‌باشد. اخیراً نشان داده شده است که آسیب حاد کلیوی موجب آسیب ارگان‌های دیگر نیز می‌شود. در مواردی که آسیب

حاد کلیوی با آسیب ارگان‌های دیگر همراه بوده است، مرگ‌ومیر بیشتری مشاهده شده است (۱ و ۸).

ازآنجاکه بافت کبد به‌عنوان یکی از بسترهای عروقی است که در آن عوامل التهابی و اکسیداتیو آزاد می‌شوند، لذا هدف ما در این مطالعه بررسی اثر لکوسیت‌ها در بافت کبد به‌عنوان ارگان دور به‌دنبال AKI می‌باشد. مطالعات قبلی نشان داد که براثر ایسکمی- پرفیوژن مجدد کلیوی، کبد همان حیوان دچار آسیب شده است. برای یافتن نقش لکوسیت‌ها در ایجاد ضایعه کبدی براثر ایسکمی- پرفیوژن مجدد کلیوی، بر آن شدیم تا از مدل انتقال لکوسیت‌ها استفاده کنیم.

به‌علت تزریق لکوسیت‌ها از موش‌های دهنده به موش‌های پذیرنده و جلوگیری از ایجاد هرگونه واکنش ایمونولوژیک ناشی از تزریق سلول بیگانه، از موش‌های Inbred استفاده گردید. در این روش لکوسیت‌ها از خون حیوانی که تحت شرایط ایسکمی- پرفیوژن مجدد قرار گرفته‌اند (دهنده) جدا شد و به حیوان سالم دیگری که هیچ‌گونه مداخله‌ای در آن صورت نگرفته است (پذیرنده) تزریق گردید و بعد از ۲۴ ساعت آثار آن بر بافت کبد حیوان گیرنده بررسی شد.

مطالعه ما نشان داد که در حیوان پذیرنده لکوسیت، عملکرد و بافت هیستولوژی کبد دچار آسیب می‌گردد و همچنین استرس اکسیداتیو نیز در کبد القا می‌گردد. افزایش معنادار AST و ALT در گروه مداخله‌گیرنده لکوسیت (IR Recipient) نسبت‌به گروه شاهدگیرنده لکوسیت (Sham Recipient) نشان داد که کبد دچار آسیب عملکردی شده است و مشاهدات بافت‌شناسی نیز آسیب بافت کبد را تأیید نمود. افزایش غلظت مالون دی آلدهید کبد در گروه مداخله گیرنده لکوسیت (IR recipient) نسبت‌به گروه شاهد گیرنده لکوسیت (Sham recipient) نشانگر القای استرس اکسیداتیو در کبد می‌باشد.

مطالعات متعدد نشان داده‌اند که لکوسیت‌ها در آسیب ناشی از ایسکمی- پرفیوژن مجدد در بافت‌هایی مانند کلیه، کبد و قلب نقش دارند (۶، ۱۶ و ۱۷). نوتروفیل‌ها نقش مهمی در القای آسیب کلیوی به‌دنبال ایسکمی- پرفیوژن مجدد (IR) کلیوی دارند. نوتروفیل‌های

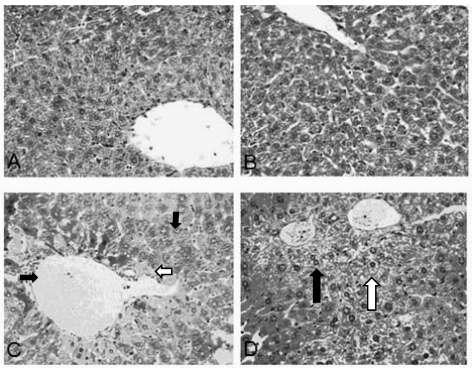

شکل ۱- تغییرات هیستولوژی کبد در گروه‌های مختلف. بزرگ‌نمایی: × ۴۰۰

فعال‌شده به سلول‌های اندوتلیال عروق متصل شده و پس از داخل‌شدن به بافت، سایتوکاین‌های التهابی و آنزیم‌هایی مانند الاستاز و میلوپراکسیداز آزاد می‌کنند که موجب آسیب بافت می‌گردد (۱۸ و ۱۹).

در سال ۲۰۰۰، راب و همکاران گزارش کردند که موش‌های فاقد لنفوسیت CD4 و CD8 آسیب کمتری به‌دنبال ایسکمی- پرفیوژن مجدد کلیوی نشان می‌دهند. کراتینین سرم در این موش‌ها ۲۴ ساعت بعد از ایسکمی- پرفیوژن مجدد کلیوی نسبت‌به گروه شاهد کاهش یافت. آن‌ها نتیجه گرفتند که سلول‌های T میانجی‌های مهمی در آسیب حاد کلیوی ایسکمیک هستند. موش‌های طبیعی در مقایسه با موش‌های فاقد لنفوسیت CD4 و CD8 انفیلتراسیون لکوسیتی بیشتری داشتند (۵). برن و همکاران نشان دادند که موش‌های فاقد لنفوسیت‌های B در برابر ایسکمی- پرفیوژن مجدد کلیوی آسیب کمتری نسبت‌به گروه شاهد متحمل می‌شوند. این موش‌ها غلظت کراتینین سرم کمتر و بقای بیشتری نسبت‌به گروه شاهد داشتند. آن‌ها همچنین ثابت کردند که موش‌های فاقد لنفوسیت T آسیب کمتری به‌دنبال ایسکمی- پرفیوژن مجدد کلیوی نشان دادند، اما موش‌هایی که فاقد هر دو نوع لنفوسیت T و B بودند در برابر ایسکمی- پرفیوژن مجدد کلیوی محافظت نشدند (۲۰ و ۲۱). همچنین لکوسیت‌های ذاتاً کشنده (Natural killer) به‌دنبال ایسکمی- پرفیوژن مجدد کلیوی به داخل بافت کلیه انفیلتره می‌شوند و موجب القای آپوپتوز در سلول‌های اپیتلیال توبولی می‌گردند. در موش‌های فاقد این نوع لکوسیت، تزریق این لکوسیت‌ها موجب برگشت آسیب می‌گردد. فعال‌شدن لکوسیت‌های ذاتاً کشنده بعد از ایسکمی- پرفیوژن مجدد کلیوی موجب انفیلتراسیون نوتروفیل‌ها به‌دنبال تولید اینترفرون گاما می‌شود (۲۲).

ایسکمی- پرفیوژن مجدد کلیوی موجب آسیب در ارگان‌های دور نیز می‌شود. پیشنهاد شده که کلیه و کبد دارای Cross-talk در طی آسیب حاد کلیوی می‌باشند. نشان داده شده که ۳۰ دقیقه ایسکمی و به‌دنبال آن یک ساعت پرفیوژن مجدد، حداقل زمان ایجاد آسیب کلیوی می‌باشد (۱۲). در این مطالعه برای القای حداکثر آسیب کلیوی جهت تحریک فعال‌شدن لکوسیت‌ها، ۶۰ دقیقه ایسکمی دوطرفه و ۳ ساعت پرفیوژن مجدد القا گردید.

اخیراً مطالعات نشان داده‌اند که ایسکمی- پرفیوژن مجدد کلیوی موجب القای استرس اکسیداتیو در کبد می‌گردد. افزایش غلظت MDA و کاهش غلظت GSH و فعالیت SOD به‌دنبال ایسکمی- پرفیوژن مجدد کلیوی گزارش شده است. ازآنجایی‌که کبد یکی از بسترهای عروقی مهم در بدن می‌باشد، به‌دنبال آسیب ایسکمی- پرفیوژن مجدد کلیوی، لکوسیت‌های فعال‌شده به‌داخل بافت کبد نیز انفیلتره می‌شوند (۲ و ۱۲).

بدین‌ترتیب نتایج این مطالعه نشان می‌دهد که لکوسیت‌ها یکی از عوامل دخیل در آسیب کبدی به‌دنبال ایسکمی- پرفیوژن مجدد کلیوی می‌باشند و این آسیب تا حدی ناشی از القای استرس اکسیداتیو می‌باشد.

References

1. Hassoun H, Grigoryev DN, Lie ML, Liu M, Cheadle C, Tuder RM, et al. Ischemic acute kidney injury induces a distant organ functional and genomic response distinguishable from bilateral nephrectomy. Am J Physiol-Renal Physiol 2007;293(1):F30-40.

2. Golab F, Kadkhodaee M, Zahmatkesh M, Hedayati M, Arab H, Schuster R, et al. Ischemic and non-ischemic acute kidney injury cause hepatic damage. Kidney Int 2009;75(8):783-92.

3. Zhang Z, Wang S, Huang X, Min WP, Sun H, Liu W, et al. NK cells induce apoptosis in tubular epithelial cells and contribute to renal ischemia-reperfusion injury. J Immunol 2008;181(11):7489-98.

4. Lee HT, Kim M, Kim M, Kim N, Billings FT 4th, D'Agati VD, et al. Isoflurane protects against renal ischemia and reperfusion injury and modulates leukocyte infiltration in mice. Am J Physiol-Renal 2007;293(3):F713-22.

5. Rabb H, Daniels F, O'Donnell M, Haq M, Saba SR, Keane W, et al. Path physiological role of T lymphocytes in renal ischemia-reperfusion injury in mice. Am J Physiol-Renal 2000;279(3):525-31.

6. Mizutani A, Okajima K, Uchiba M, Isobe H, Harada N, Mizutani S, et al. Antithrombin reduces ischemia/reperfusion-induced renal injury in rats by inhibiting leukocyte activation through promotion of prostacyclin production. Blood 2003;101(8):3029-36.

7. Liu M, Liang Y, Chigurupati S, Lathia JD, Pletnikov M, Sun Z, et al. Acute kidney injury leads to inflammation and functional changes in the brain. J Am Soc Nephrol 2008;19(7):1360-70.

8. Kelly K. Distant effects of experimental renal ischemia/reperfusion injury. J Am Soc Nephrol 2003;14(6):1549-58.

9. Hoke TS, Douglas IS, Klein CL, He Z, Fang W, Thurman JM, et al. Acute renal failure after bilateral nephrectomy is associated with cytokine-mediated pulmonary injury. J Am Soc Nephrol 2007;18(1):155-64.

10. Zarbock A, Schmolke M, Spieker T, Jurk K, Van Aken H, Singbartl K. Acute uremia but not renal inflammation attenuates aseptic acute lung injury: a critical role for uremic neutrophils. J Am Soc Nephrol 2006;17(11):3124-31.

11. Miyazawa S, Watanabe H, Miyaji C, Hotta O, Abo T. Leukocyte accumulation and changes in extra-renal organs during renal ischemia reperfusion in mice. J Lab Clin Med 2002;139:269-78.

12. Serteser M, Koken T, Kahraman A, Yilmaz K, Akbulut G, Dilek ON. Changes in hepatic tnf-[alpha] levels, antioxidant status, and oxidation products after renal ischemia/reperfusion injury in mice. J Surg Res 2002;107:234-40.

13. Kadkhodaee M, Golab F, Zahmatkesh M, Ghaznavi R, Hedayati M, Arab HA, et al. Effects of different periods of renal ischemia on liver as a remote organ. World J Gastroenterol 2009;15(9):1113-8.

14. Golab F, Kadkhodaee M, Zahmatkesh M, Ghaznavi R, Arab HA, Seifi B, et al. Hepatic changes during various periods of reperfusion after induction of renal ischemia in rats. Transpl P 2009;2749-50.

15. Esterbauer H, Cheeseman K. Determination of aldehydic lipid peroxidation products: malonaldehyde and 4-hydroxynonenal. Method Enzymol 1990;186:209-20.

16. Harada N, Okajima K, Murakami K, Usune S, Sato C, Ohshima K, et al. Adenosine and selective A2A receptor agonists reduce ischemia/reperfusion injury of rat liver mainly by inhibiting leukocyte activation. J Pharmacol Exp Ther 2000;294(3):1034-42.

17. Lipton B, Delcarpio J, McDonough K. Effects of endotoxin on neutrophil-mediated ischemia/reperfusion injury in the rat heart in vivo. Exp Biolo Med 2001;226(4):320-7.

18. Asaga T, Ueki M, Chujo K, Taie S. JTE-607, an inflammatory cytokine synthesis inhibitor, attenuates ischemia/reperfusion-induced renal injury by reducing neutrophil activation in rats. J Biosci Bioeng 2008;106:22-6.

19. Chujo K, Ueki M, Asaga T, Taie S. Atrial natriuretic peptide attenuates ischemia/reperfusion-induced renal injury by reducing neutrophil activation in rats. The Tohoku J Exp Med 2008;215:257-66.

20. Burne-Taney M, Yokota-Ikeda N, Rabb H. Effects of combined T- and B-cell deficiency on murine ischemia reperfusion injury. Am J Transplant 2005;5:1186-93.

21. Burne-Taney MJ, Ascon DB, Daniels F, Racusen L, Baldwin W, Rabb H. B cell deficiency confers protection from renal ischemia reperfusion injury. J Immunol 2003;171(6):3210-5.

22. Li L, Huang L, Sung SS, Lobo PI, Brown MG, Gregg RK, et al. NKT cell activation mediates neutrophil IFN-γ production and renal ischemia-reperfusion injury. J Immunol 2007;178:5899.